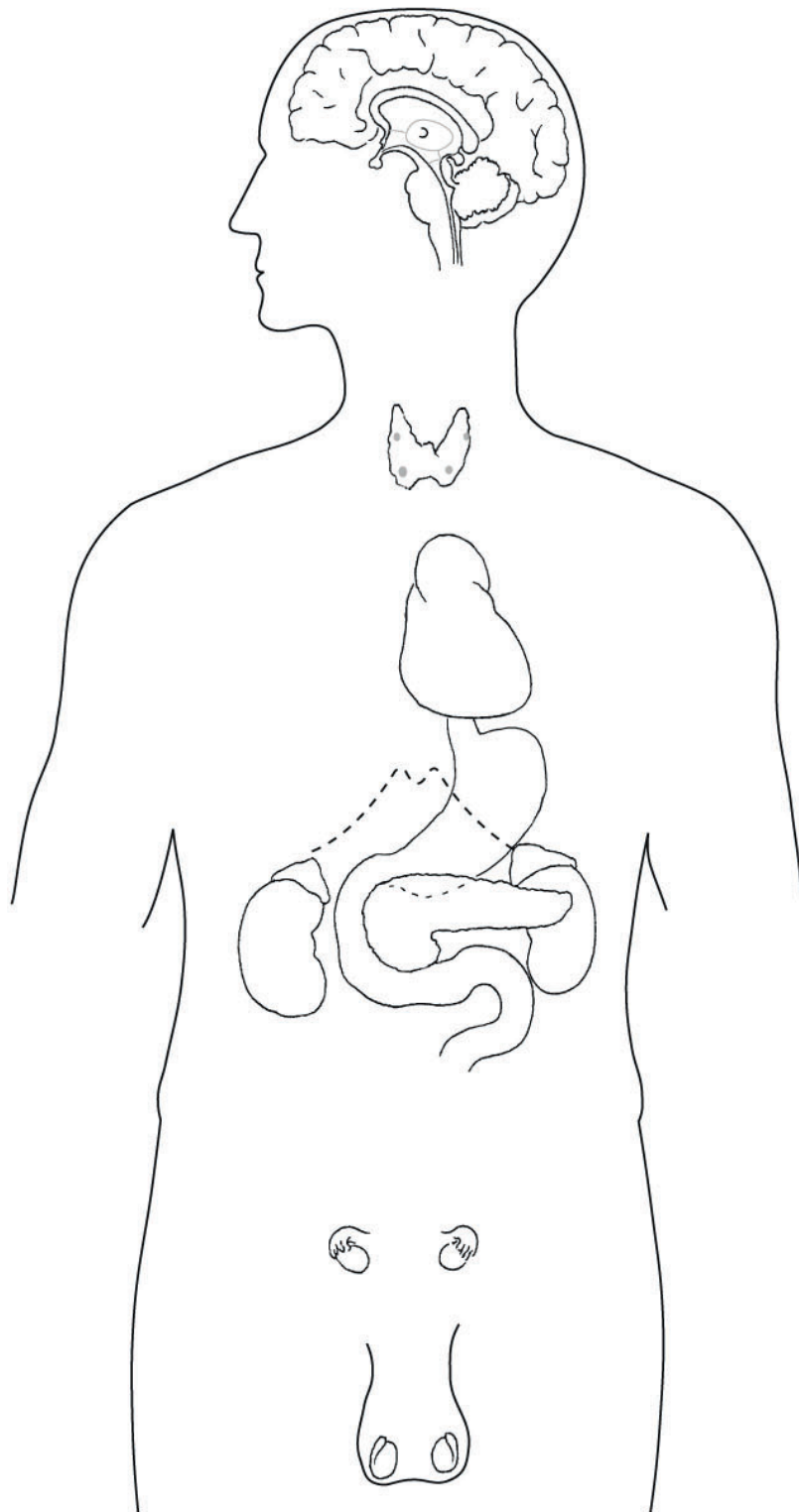


Übersicht über das Hormonsystem



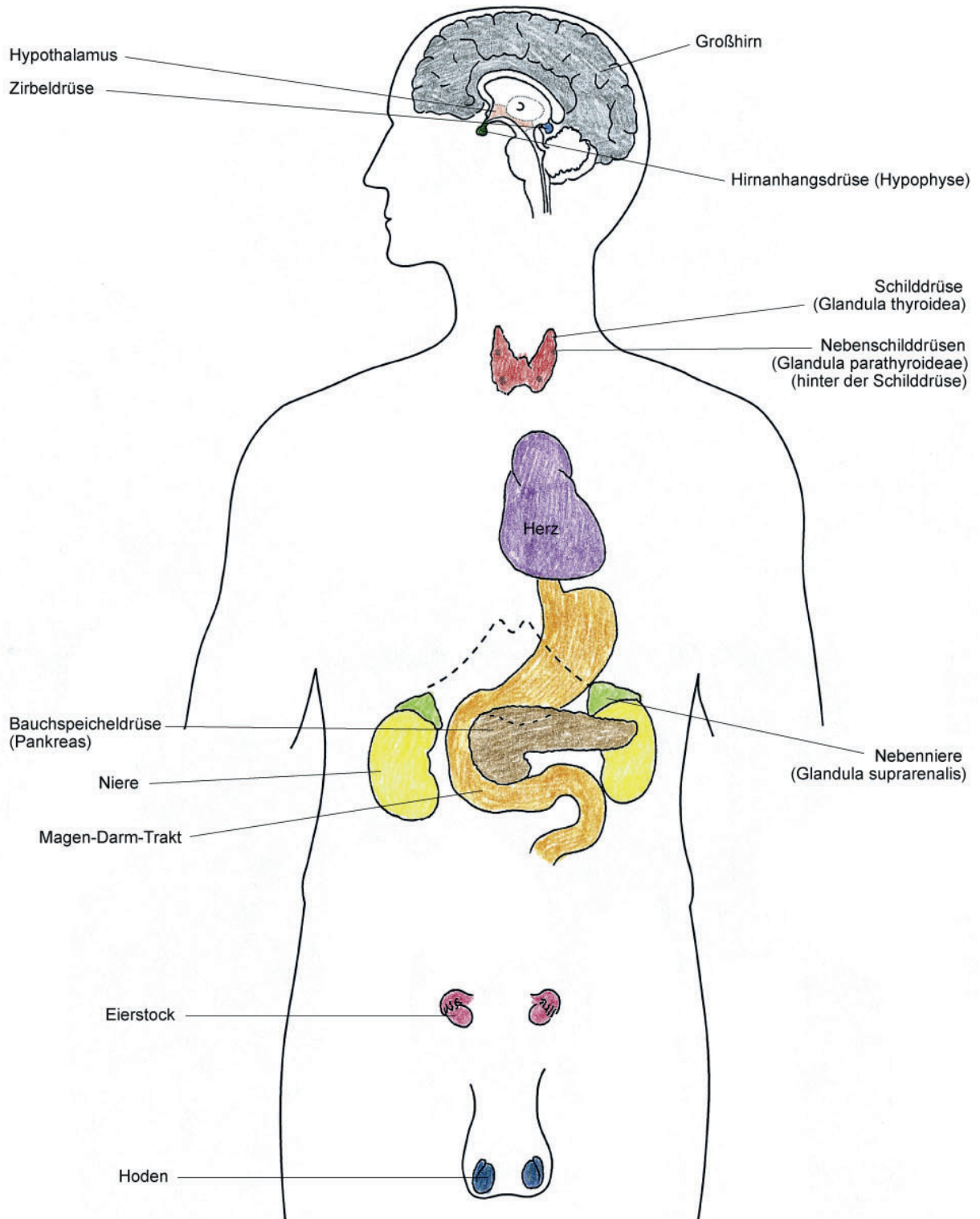
Farbliche Gestaltung

| | | | |
|---------------|------------------|-------------------|-------------------|
| Hypothalamus: | <i>rosa</i> | Hirnanhangsdrüse: | <i>dunkelgrün</i> |
| Zirbeldrüse: | <i>hellblau</i> | Großhirn: | <i>grau</i> |
| Nieren: | <i>gelb</i> | Nebennieren: | <i>hellgrün</i> |
| Eierstöcke: | <i>dunkelrot</i> | Hoden: | <i>dunkelblau</i> |
| Schilddrüse: | <i>hellrot</i> | Magen-Darm-Trakt: | <i>orange</i> |
| Pankreas: | <i>braun</i> | Herz: | <i>lila</i> |



Endokrine Zellgruppen und Zellen

Endokrine Drüsen



Bestandteile des Hormonsystems